

指南与共识

DOI:10.19538/j.cjps.issn1005-2208.2017.11.13

腹腔镜腹股沟疝手术操作指南(2017版)

中华医学会外科学分会疝和腹壁外科学组
中华医学会外科学分会腹腔镜与内镜外科学组
大中华腔镜疝外科学院

中图分类号:R6 文献标志码:A

【关键词】 腹股沟疝;腹腔镜;疝修补术;补片

Keywords inguinal hernia; laparoscope; hernia repair; mesh

为了推广腹腔镜腹股沟疝修补理念、规范手术操作流程、推动学科发展,中华医学会外科学分会疝和腹壁外科学组、中华医学会外科学分会腹腔镜与内镜外科学组、大中华腔镜疝外科学院对2013年制定的《腹股沟疝腹腔镜手术的规范化操作指南》予以修订。本次修订在原版本的基础上,参照国内外最新的技术进展和相关指南,结合国内专家的临床经验和具体国情,进行了深入讨论并广泛听取意见,不断修订和完善,于2017-03-18在杭州举行的工作会议上完成全面修订和定稿。现公布如下。

1 证据和推荐级别

证据级别:

- 1A:随机对照试验的系统评价(各个研究具有同质性)。
- 1B:高质量的随机对照试验。
- 2A:2B级别研究的系统评价(各个研究具有同质性)。
- 2B:前瞻性对照研究(或质量略低的随机对照试验)。
- 2C:结果性研究(大样本分析,群体数据等)。
- 3:回顾性对照研究,病例对照研究。
- 4:病例研究(即无对照组的研究)。
- 5:专家意见,动物或实验室研究。

推荐级别:

- A:基于1级证据=强烈推荐(“标准”,“必须执行”)。
- B:基于2级或3级证据,或基于1级证据推论=推荐(“推荐”;“应该执行”)。
- C:基于4级证据,或2级或3级证据推论=建议(“选择”;“可以执行”)。
- D:基于5级证据,或缺乏一致性、或不确定级别的证据=不做推荐,仅叙述。

本文的证据和推荐级别来源于文献[1-5]。

2 经腹腔镜腹膜前疝修补术

2.1 麻醉和体位 行经腹腔镜腹膜前疝修补术(TAPP)建议全身麻醉。病人头低脚高10~15°仰卧位,双臂紧贴身体两侧。主刀医师位于疝的对侧,助手位于患侧或头侧。监视器置于手术台尾侧。

2.2 手术步骤

2.2.1 置入套管 脐孔穿刺,建立CO₂气腹至12~15 mmHg(1 mmHg=0.133 kPa)。置入3个套管:脐部10~12 mm套管放置30°腹腔镜作为观察孔,患侧腹直肌外侧平脐水平和对侧腹直肌外侧脐下水平分别置入5 mm套管作为操作孔。直径>10 mm的套管可能会增加戳孔的发生率(2B级证据)。双侧疝时两侧的套管可置于对称位置。

2.2.2 探查腹腔 进入腹腔后,须辨认5条皱襞和2个陷窝:脐中皱襞是中线的标志,其两侧是脐内侧皱襞,外侧是脐外侧皱襞(腹壁下血管的位置)。5条皱襞将盆底区域分成3个陷窝:(1)膀胱上窝,位于两条脐内侧皱襞之间,膀胱位于其间,前方有腹直肌保护。(2)内侧陷窝,位于脐内侧皱襞与脐外侧皱襞之间,是腹股沟直疝突出的部位。(3)外侧陷窝,位于脐外侧皱襞外侧,是腹股沟斜疝突出的部位(图1a)。透过腹膜还可辨认精索结构或子宫圆韧带,通过触诊可扪及髂前上棘的位置。

观察疝的情况(部位、范围、内容物等),并记录疝的类型和分型。常规探查对侧有无“隐匿疝”,术前应告知存在隐匿疝可能,术中发现建议同时修补(A级推荐)。

如腹腔有粘连,只需对手术区域的粘连进行分离(D级推荐)。对于难复性疝,回纳困难时不要强行牵拉或切断内容物(网膜)。可先切开腹膜,进入腹膜前间隙后再逐渐分离疝囊,可以帮助疝内容物回纳(D级推荐)。

2.2.3 切开腹膜 在内环口上缘2~3 cm、自脐内侧皱襞至髂前上棘切开腹膜,保护腹壁下血管,游离上、下缘的腹膜瓣,进入腹膜前间隙。尽管有些直疝缺损在腹腔内看是位于脐内侧皱襞的内侧,也应在其外侧切开腹膜,以免损伤

膀胱。

2.2.4 分离腹膜前间隙 切开腹膜后,不要急于分离斜疝疝囊,而首先应对其两侧的间隙进行分离。外侧间隙(腹壁下血管外侧)比较容易分离,将切开的外侧腹膜瓣向下方游离至髂腰肌中部水平,并显露斜疝的外侧缘。注意不要损伤“疼痛三角”内的神经,疼痛三角位于精索血管的外侧、髂耻束的下方,有股外侧皮神经和生殖股神经股支穿过。所有的操作均在腹横筋膜的下方进行,保护腹横筋膜和腹膜前脂肪层可以避免神经的损伤。

然后是内侧间隙(腹壁下血管内侧)的分离,将切开的内侧腹膜瓣向下、向内侧分离,进入耻骨膀胱间隙(Retzius间隙),显露耻骨疏韧带和耻骨联合并超过中线。内侧分离需在腹横筋膜和脐膀胱筋膜之间的疏松间隙进行,以免损伤膀胱(图1b)。耻骨膀胱间隙及附近有一些重要的血管结构应避免损伤(详见完全腹膜外疝修补术章节)。

2.2.5 分离疝囊

2.2.5.1 斜疝疝囊 位于腹壁下动脉的外侧,由内环口进入腹股沟管,将斜疝疝囊从腹股沟管内回纳至内环口,并继续与其后方的精索血管、输精管分离至内环口下方约6 cm,这种超高位游离疝囊的方法称为精索的“壁化”(parietalization)或“去腹膜化”。壁化是非常重要的一个手术步骤,目的是确保补片下方不会向上蜷曲(图1c)。

疝囊进入腹股沟管后被精索内筋膜和提睾肌包绕,降人阴囊后与鞘膜及阴囊被盖组织粘连,需进行一定的分离才能完整的回纳。牵拉疝囊保持一定的张力,在疝囊与精索血管、输精管之间的间隙进行分离,尽量避免精索的拉扯,回纳后的疝囊可不高位结扎。同开放手术一样,疝囊可以完整剥离,也可以横断。旷置的疝囊过多可能会增加血清肿的发生率(3级证据),但强行剥离也会增加血肿的发生率(4级证据),可根据自己的经验进行疝囊的处理。

分离斜疝时应注意有无精索脂肪瘤,脂肪瘤需要分离回纳,较大的应予以切除(B级推荐),否则脂肪瘤会滑入腹股沟管中,引起类似于“腹膜外滑疝”的复发。

斜疝疝囊与精索结构关系密切,两者之间没有膜性分隔层,必须谨慎分离以免损伤精索血管和输精管。精索血管位于外侧,输精管位于内侧,两者在内环口水平会合后进入腹股沟管,形成的夹角称为危险三角(Doom三角),是髂外动静脉的区域,损伤后会引致致命的出血。

2.2.5.2 直疝疝囊 位于直疝三角内,因其后方没有精索结构,回纳较为容易。将疝入直疝三角内的腹膜、腹膜前脂肪与腹横筋膜分离,回纳后的疝囊不需要结扎。直疝疝囊通常都能完全回纳,无须横断。直疝缺损处的腹横筋膜明显增厚,称为“假性”疝囊,不要误认为是疝囊而强行剥离(图1d)。

较大的直疝缺损在术后会留有腔,术中可将松弛的腹横筋膜反向牵拉后与耻骨梳韧带或陷窝韧带固定(图1e),既增强腹横筋膜的张力又缩小空腔,可降低术后血清肿的发生率(B级推荐)。最简单的固定方法是疝钉,也可

采用缝合、打结器或圈套器固定。

直疝回纳后,可显露髂耻束。髂耻束是腹腔镜视野下特有的解剖结构,主要成分是覆盖在腹股沟韧带后方的腹横筋膜,其走向和腹股沟韧带完全相同(图1f)。髂耻束和腹股沟韧带将内侧的缺损分隔成上方的直疝和下方的股疝。

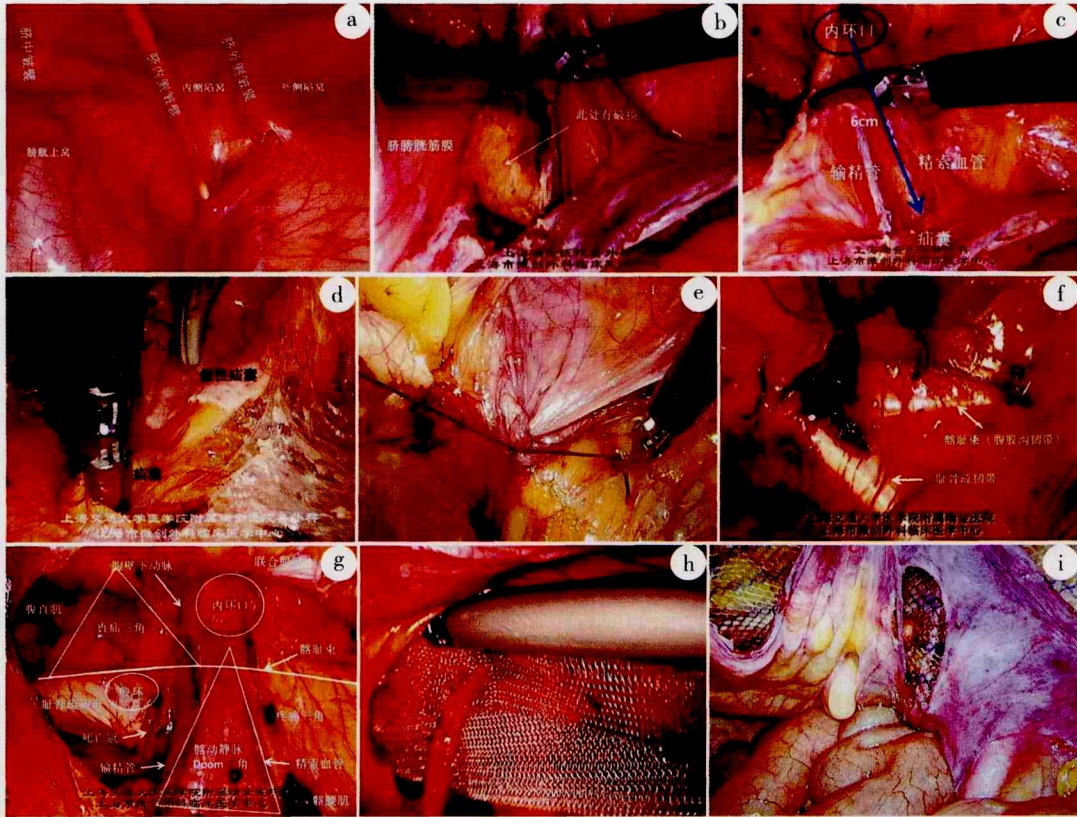
2.2.5.3 股疝疝囊 位于股环内,处理原则与直疝相同。股疝多见于女性,往往会有腹膜前脂肪嵌顿于股环中,回纳困难时可松解部分髂耻束,但注意不要损伤股血管分支。

2.2.6 腹膜前间隙的分离范围 无论是斜疝、直疝、股疝,还是股血管周围疝,都是从“肌耻骨孔”部位突向体表的。肌耻骨孔是一个先天的薄弱区域,内界为腹直肌,外界为髂腰肌,上界为联合肌腱,下界为耻骨梳韧带,在这个区域内没有肌纤维组织,抵挡腹腔压力的主要是腹横筋膜。腹腔镜疝修补的原理就是利用补片模拟腹横筋膜的作用,覆盖肌耻骨孔并与周围组织有一定的重叠。为了植入合适尺寸的补片,必须对腹膜前间隙进行充分的分离,具体范围大致为:内侧超过中线1~2 cm(双侧疝需两侧贯通),外侧至髂前上棘,上方至联合肌腱(弓状上缘)上方约2~3 cm,内下方至耻骨梳韧带下方约2 cm,外下方需精索壁化6 cm左右(腰大肌中部水平)。腹膜前间隙的解剖结构见图1g。

2.2.7 置放补片 补片的覆盖区域即上述腹膜前间隙的分离范围,双侧疝时两片补片应在中线处交叉重叠。通常选用10 cm × 15 cm的补片(A级推荐),将补片平铺在精索结构和腹横筋膜的下方,如果将补片剪口绕过精索血管(男性病人)铺于其前方可能会增加潜在的复发率,不建议使用(B级推荐)。补片的内侧应超过中线以避免直疝的复发,内下方应置于耻骨膀胱间隙,外下方应与壁化后的腹膜有0.5 cm以上的距离,以避免补片下方蜷曲而引起斜疝的复发。

对于女性病人,如果子宫圆韧带可以壁化则应予以保留。但多数情况下,子宫圆韧带与腹膜粘连致密,壁化困难,此时需根据具体情况决定是否保留。如果要保留子宫圆韧带,有两种方法可供参考。(1)内环口整型(Keyhole):将补片剪一开口,使子宫圆韧带从中穿过,补片平铺在子宫圆韧带的前方,再关闭开口(图1h)。(2)腹膜切开再缝合:沿子宫圆韧带两侧纵行切开腹膜以替代壁化,将补片平铺在子宫圆韧带的后方(同男性),然后再缝合关闭腹膜(图1i)。

补片是否需要固定与多种因素有关,疝的类型和分型应该是最主要的因素。目前达成共识的观点是:≤3 cm的缺损可以不固定或采用医用胶固定,>3 cm的缺损可采用疝钉、缝合等机械性固定(B级推荐)。固定并不意味着可以减小补片的尺寸。只有4个结构是可以用来做机械性固定的:联合肌腱、腹直肌、陷窝韧带和耻骨梳韧带。严禁在危险三角、死亡冠、神经区域内钉合补片。



a.皱襞和陷窝(右侧) b.脐膀胱筋膜 c.精索成份的“壁化” d.直疝的“假性”疝囊 e.直疝“假性”疝囊与耻骨疏韧带缝合固定 f.腹腔镜视野下髂耻束 g.腹膜前间隙的解剖结构 h.女性病人补片置放(Keyhole) i.女性病人补片置放(腹膜切开再缝合)

图1 经腹腔镜腹膜前疝修补术部分步骤图片

2.2.8 关闭腹膜 腹膜必须完全关闭,包括横断的疝囊以及任何破损的腹膜(B级推荐),以避免补片与疝入的肠管接触后引起肠梗阻等严重并发症。建议用连续缝合的方法关闭腹膜(D级推荐)。

3 完全腹膜外疝修补术

3.1 麻醉和体位 完全腹膜外疝修补术(TEP)的麻醉和体位与TAPP相同。

3.2 手术步骤

3.2.1 进入腹膜前间隙 通常采用开放式方法,在脐下或脐旁行1.0 cm左右的小切口,切开白线或腹直肌前鞘,用小拉钩将腹直肌向两侧牵开,进入到腹直肌和腹直肌后鞘之间的间隙,沿后鞘向耻骨膀胱间隙深入,进入腹膜前间隙(D级推荐)。注意不能切开腹直肌后鞘,否则会引起腹膜破损或漏气。由于脐孔是腹直肌前后鞘的融合部位,因此在切开前鞘时应避开脐孔,以免同时切开后鞘。

3.2.2 扩展腹膜前间隙 进入腹膜前间隙后,需要扩展出一定的空间,以置入操作套管。通常有以下几种方法可以选择。

3.2.2.1 球囊分离法 球囊分离法在欧美国家应用较为普

遍(A级推荐),可在直视且有张力的情况下迅速扩展腹膜前间隙。但费用较贵,国内有自制简易球囊分离器的报道,可供参考。

3.2.2.2 镜推法 镜推法是目前国内最常用的方法。置入第一套管,建立腹膜外气腹至12~15 mmHg。将腹腔镜镜头沿腹直肌后鞘前行,向下推开并穿过腹横筋膜(图2a),进入到腹膜前间隙,将镜头对准耻骨联合方向,在腹膜前脂肪层下方的疏松无血管区域内逐渐推行并左右移动,分离和扩展腹膜前操作空间。

3.2.2.3 手指分离法 用食指伸入腹膜前间隙,直接扩展腹膜前空间。

腹膜前操作空间正确扩展后,其视野的前方是腹横筋膜,视野的后方应该是脐膀胱筋膜,两层之间可能还会有其他筋膜存在,名称表述不一,可统称为腹膜前筋膜,如影响操作可予以分离。必须保护覆盖在膀胱表面的脐膀胱筋膜,以免引起膀胱前脂肪外露、出血,甚至膀胱损伤(图2b)。

3.3 置入套管

3.3.1 第一套管的置入 按3.2.1的方法,置入10~12 mm套管,作为观察孔置放腹腔镜头(D级推荐)。

3.3.2 第二、第三套管的置入 建议使用5 mm套管,作为操作孔置放器械。置入的部位有以下几种。

3.3.2.1 中线位(D级推荐) 在脐孔和耻骨连线约上1/3和下1/3的部位,直接将两个套管穿刺入腹膜前间隙。该方法操作最为简单,不易损伤血管和腹膜。但套管均位于正中线上,器械之间可能会互相干扰,需调整30°镜头方向弥补。

3.3.2.2 中侧位(D级推荐) 第二套管穿刺在脐孔和耻骨连线约上1/3的部位,第三套管穿刺在腹直肌外侧、脐下至髂前上棘之间的任意部位。该方法器械干扰小,但需对外侧间隙进行一定的分离后才能置入第三套管。

3.3.2.3 双侧位(D级推荐) 两个套管均穿刺在腹直肌外侧脐下水平,注意保护腹壁下血管。该方法器械不易干扰,但需用手指预先对两侧的腹膜前间隙进行一定的分离,并在手指的引导下穿入套管。也可用反向穿刺法置入套管。

3.4 分离腹膜前间隙 以镜推法、中线位为例,推荐腹膜前间隙的操作步骤。

3.4.1 中央分离 进入腹膜前间隙后,首先应向耻骨膀胱间隙方向进行分离,尽快显露耻骨联合和耻骨梳韧带,这是一个重要的解剖标志,可以帮助确认层次的深浅和视野的方向(图2c)。视野的前方是腹直肌,原发性耻骨上疝位于两侧腹直肌中间,直疝位于腹直肌外侧。视野的下方是膀胱,术中膀胱充盈会影响操作空间,必要时可置尿管。

耻骨膀胱间隙附近有几个重要的血管结构需要辨认:

(1)耻骨后静脉丛,在耻骨膀胱间隙的深面,分布着一些纵行走向的耻骨后静脉丛,向会阴方向汇集成阴茎背侧静脉复合体(dorsal vein complex),分离时不能跨过耻骨支的纵轴面,一旦损伤,止血困难。(2)“死亡冠”,有动脉、静脉、动静脉死亡冠,是指连接与髂外和髂内系统的变异粗大的闭孔血管吻合支,其上方与腹壁下血管或髂血管相连,下方与闭孔血管相连,损伤后闭孔端缩回闭孔,不易止血。如未及时发现,术后引起大血肿,有导致死亡报道,故称为死亡冠(corona mortis),因其环状跨过耻骨梳韧带,又称死亡环(circle of death)(图2d)。(3)闭孔血管,位于闭孔内。闭孔内的腹膜前脂肪不要进行过度的分离,以免损伤闭孔血管(图2e)。

然后进行直疝和股疝区域的探查,直疝股疝的处理原则与TAPP相同。在分离中央间隙时,对侧隐匿性直疝较易被发现,而探查隐匿性斜疝需进一步分离,不作为常规进行。

3.4.2 外侧分离 辨认腹壁下动脉的位置和走向,这是另一个重要的解剖标志,在其外侧找到腹横筋膜和腹膜(斜疝外侧缘)之间的间隙,沿此进入外侧间隙(髂窝间隙),分离至髂前上棘水平。有时腹直肌后鞘会影响视野,可在弓状线水平切开部分后鞘与腹壁的附着(图2f)。

3.4.3 斜疝分离 中央间隙和外侧间隙分离之后,斜疝疝囊完全显露,处理原则与TAPP相同。如需横断疝囊,建议

在疝囊和精索之间先分离出间隙(开窗),穿过缝线结扎后再横断疝囊(C级推荐),可以避免漏气(图2g);如疝囊与精索粘连致密无法“开窗”,也可先横断后再关闭近端疝囊。

术中腹膜破损会影响手术视野,可于脐孔插入气腹针,释放腹腔内气体。任何腹膜破损都应关闭,可采用直接缝合、圈套器结扎、钛夹、血管扣(Hem-o-lok)等方法,较大的破损可在手术结束时进入腹腔进行关闭。

3.5 腹膜前间隙的分离范围 与TAPP相同。

3.6 置放补片 补片的覆盖范围与TAPP相同。TEP中,除直径>3 cm的直疝,其他类型的疝都应尽量避免机械性方法固定补片(A级推荐)

3.7 气体的释放 必须在直视下进行(B级推荐)。用器械压住补片的下缘,将CO₂气体缓缓释放,保证补片下方不会发生卷曲(图2h)。阴囊的气体同样需要释放,但不要过度挤压而导致补片的移位。腹腔内如有气体,可置入气腹针或5 mm套管释放。

3.8 术后探查 术中如有疑问,必要时可进入腹腔,探查腹膜有无破损、补片是否展平、有无疝内容物损伤等情况(图2i)。术后探查不是常规步骤。

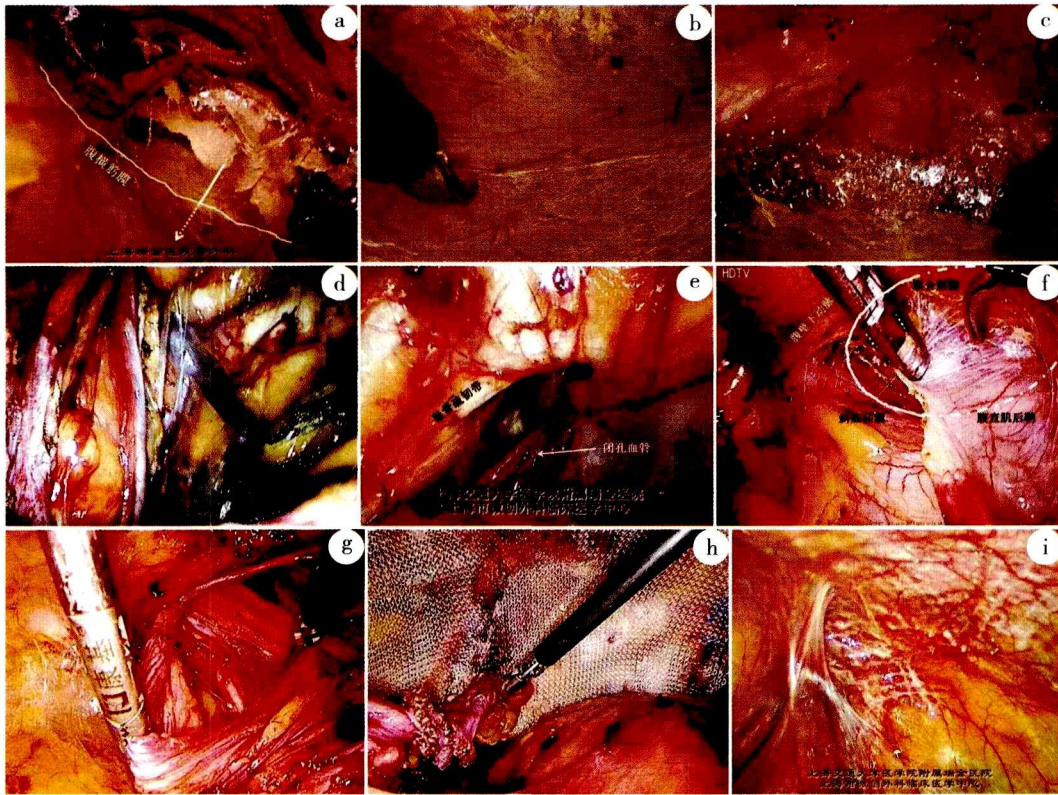
执笔者:唐健雄,郑民华,陈杰,陈双,田文,李健文,王明刚
编写审定专家(按姓氏汉语拼音排序):陈革,陈思梦,杜晓宏,龚昆梅,顾岩,胡三元,黄迪宇,黄鹤光,嵇振岭,克力木阿不都热依木,李航宇,李基业,刘昶,刘子文,路夷平,马颂章,毛忠琦,仇明,沈倩云,石玉龙,孙跃民,谭敏,田利国,王平,翁山耕,武彪,徐大华,许军,杨福全,姚干,姚琪远,张寰,赵渝,周保军,周建平(长沙)

参加编写人员(按姓氏汉语拼音排序):蔡小勇,陈其龙,董峰,胡友主,蒋斌,蒋会勇,乐飞,雷霆,李波,李俊生,刘小南,陆朝阳,罗放,庞明辉,屈坤鹏,申英末,王炜,王卫军,王勇,吴国洋,薛振峰,曾冬竹,曾玉剑,张成,张光永,周建平(沈阳)

鸣谢:大中华腔镜疝外科学院在成立和工作开展过程中得到巴德医学科学中心疝发展研究院的大力支持,特此致谢!

参考文献

- [1] Bittner R, Arregui ME, Bisgaard T, et al. Guidelines for TAPP and TEP treatment of inguinal hernia [International Endohernia Society (IEHS)] [J]. Surg Endosc, 2011, 25(9):2773-2843.
- [2] Bittner R, Montgomery MA, Arregui E, et al. Update of guidelines on laparoscopic (TAPP) and endoscopic (TEP) treatment of inguinal hernia (International Endohernia Society) [J]. Surg Endosc, 2015, 29(2):289-321
- [3] Poelman MM, van den Heuvel B, Deelder JD, et al. EAES Consensus Development Conference on endoscopic repair of groin hernias [J]. 2013, 27(10):3505-3519.
- [4] Simons MP, Aufenacker T, et al. European Hernia Society guide-



a.腹横筋膜 b.脐膀胱筋膜 c.耻骨联合 d.死亡冠 e.闭孔血管 f.腹直肌后鞘 g.疝囊结扎后横断 h.CO₂气体的释放 i.术后腹腔检查

图2 完全腹膜外疝修补术部分步骤图片

lines on the treatment of inguinal hernia in adult patients [J]. *Hernia*, 2009, 13 (4):343-403.

[5] Miserez M, Peeters E, Aufenacker T, et al. Update with level 1 studies of the European Hernia Society guidelines on the treatment of inguinal hernia in adult patients [J]. *Hernia*, 2014, 18(2): 151-163.

[6] 中华医学会外科学分会疝和腹壁外科学组,中国医师协会外科医师分会疝和腹壁外科医师委员会. 成人腹股沟疝诊疗指南(2014年版) [J]. *中国实用外科杂志*, 2014, 34(6): 484-486.

[7] 中华医学会外科学分会腹腔镜与内镜外科学组, 中华医学会外科学分会疝和腹壁外科学组, 大中华腹腔镜疝外科学院. 腹股沟疝腹腔镜手术规范化操作指南 [J]. *中国实用外科杂志*, 2013, 33 (7):566-570.

(2017-07-30收稿)

《中国实用外科杂志》关于作者署名和工作单位的要求

文章均应有作者署名。作者姓名置于题名下方,多位作者署名之间以逗号“,”隔开。

每篇文章署名作者超过2位以上及集体作者署名时,均请标明通信作者(corresponding author),并应在论文首页脚注通信作者姓名及E-mail。

作者工作单位应注明全称(到科室),包括省、自治区、城市名和邮政编码。按作者姓名的排序依次将其工作单位著录于文章首页的地脚,不同单位之间用分号“;”隔开。在作者姓名右上角加注不同的阿拉伯数字序号,在地脚依序号分述其工作单位名称。